

Forkalkning i skulderens sener – Rotator cuff calcarea

Kiropraktor Anders Broegaard



Definition

- Forkalkning, oftest med senedegeneration i en eller flere af rotatorcuffens sener
- Bursa kan være afficeret
- Giver smerte og besvær med at elevare eller rotere armen
- Rotatorcuffen består af ledkapslen til skulderleddet + fire muskler med sener:
 - Supraspinatus
 - Infraspinatus
 - Teres minor
 - Subscapularis

Forekomst:

- Supraspinatus tendinopati/forkalkning er den mest almindelige form



Ætiologi og patogenese

- Kan udvikle sig akut og kan skyldes en akut overbelastning, akut kalkudfældning i skulder
- Kan også udvikle sig gradvist på basis af degeneration og sekundært efter en skade, eller udvikle sig så snigende og have været tilstede i så lang tid, at patienten ikke kan huske nogen speciel udløsende årsag

Disponerende faktorer:

- Monotone arbejdsfunktioner, tungt og ensidigt arbejde med hænderne over hovedet eller mange løft
- Tidligere skade i skulderen

Diagnose

- Udfør en funktionel skulderundersøgelse
- National klinisk retningslinje om skuldersmerter anbefaler kliniske undersøgelse som minimum indeholder Hawkins' test, Neer's kliniske test og test for positiv smertebue
- Ved tendinopati vil den smerte, patienten generes af, udløses ved en isometrisk test, hvor aktuelle muskel, sene og senefæste strammes maksimalt uden bevægelse
- Passiv bevægelighed vil være normal
- Vær opmærksom på, at de fleste angiver smerter i yderstillingerne, hvilket ikke skal tolkes som indskrænket bevægelighed
- Smertebue kan være til stede. Det betyder dog kun, at senefæstet klemmes inde mellem humerus og acromion i midterste del af elevationsbevægelsen
- Palpationsømhed er kun lidt pålidelig og undersøges til slut, efter at den funktionelle diagnose er klar. Ved tvivl kan lokal ømhed over et senefæste sammenlignet med modsatte skulder alligevel give en vis indikation på, hvor tendinopatien/forkalkningen er lokaliseret og er den udløsende årsag til smerterne
- I usikre tilfælde kan man injicere lokalanæstesi i den struktur, som mest sandsynligt er afficeret. Negativ test efter injektion bekræfter diagnosen
- I praksis kan det være vanskeligt ved klinisk undersøgelse at differentiere i lokalisering af forkalkninger til de enkelte sener i senemanchetten

Andre undersøgelser

Røntgen:

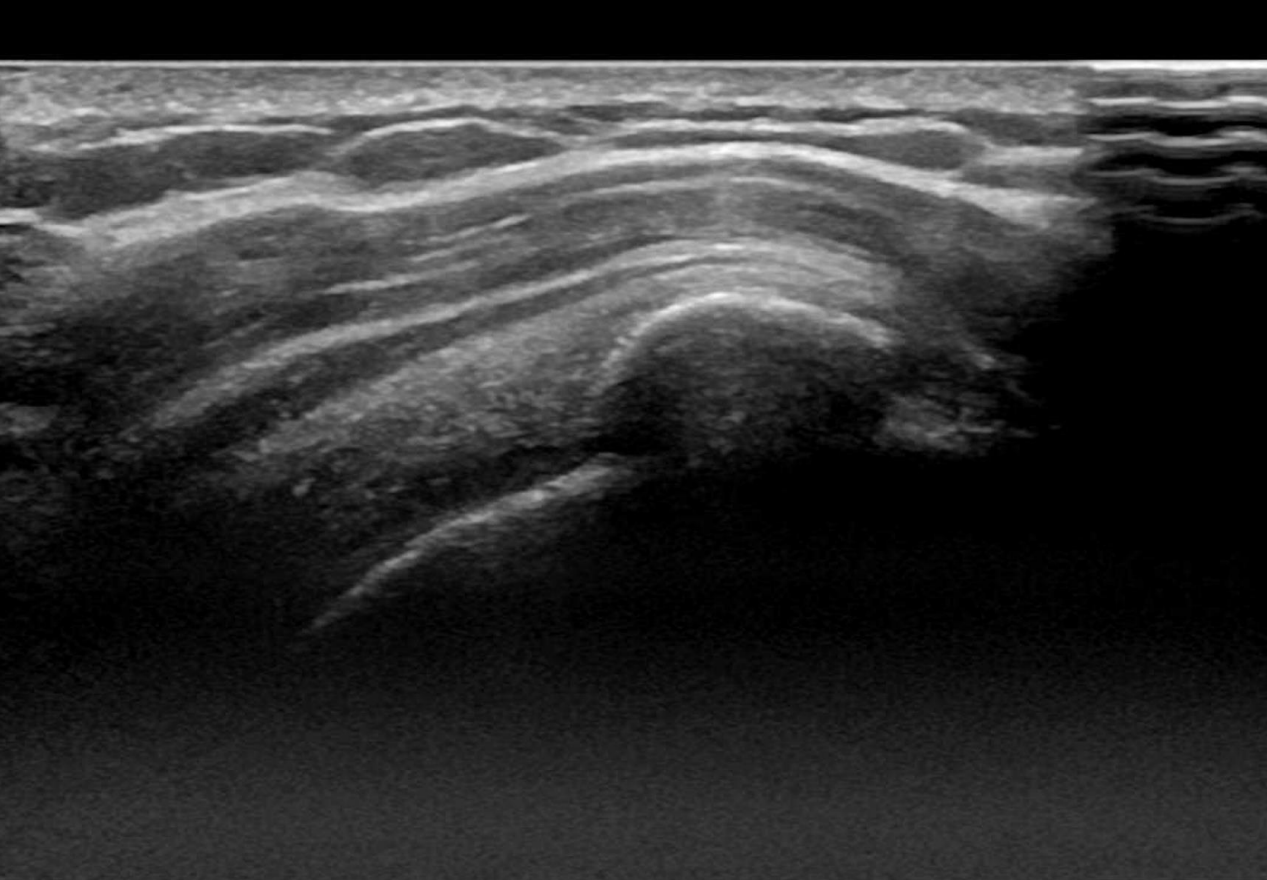
- Ved kroniske tilstande finder man ofte forkalkninger i sene og bursa
- Bløddelsforkalkninger forsvinder ofte spontant

Ultralyd og MR:

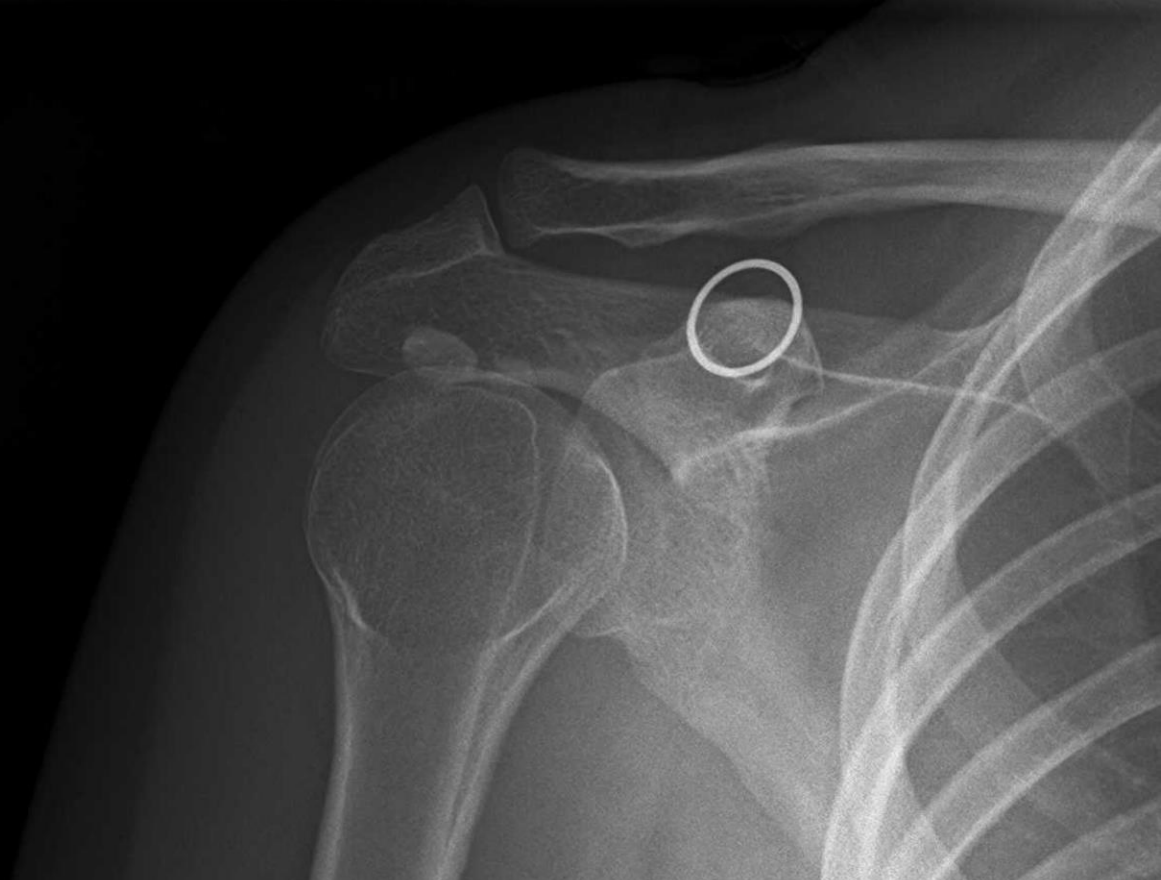- Det anbefales at anvende MR- eller UL-skanning i diagnostikken. MR- og UL-skanning er fundet at være ligeværdige metoder i diagnostikken

Differentialdiagnoser

- Forskellige rotator-cuff skader
 - Tendinopatier
 - Seneruptur
- AC-led skade
- Synovit/kapsulitis
- Tuberkulumfraktur
- Bursitis
- Akut kalcifiseret tendinitis
- Brachial neuritis
- Cervikal nerverodspåvirkning
- Fraktur
- Andre (lungetumor, lever/galde, hjerte)



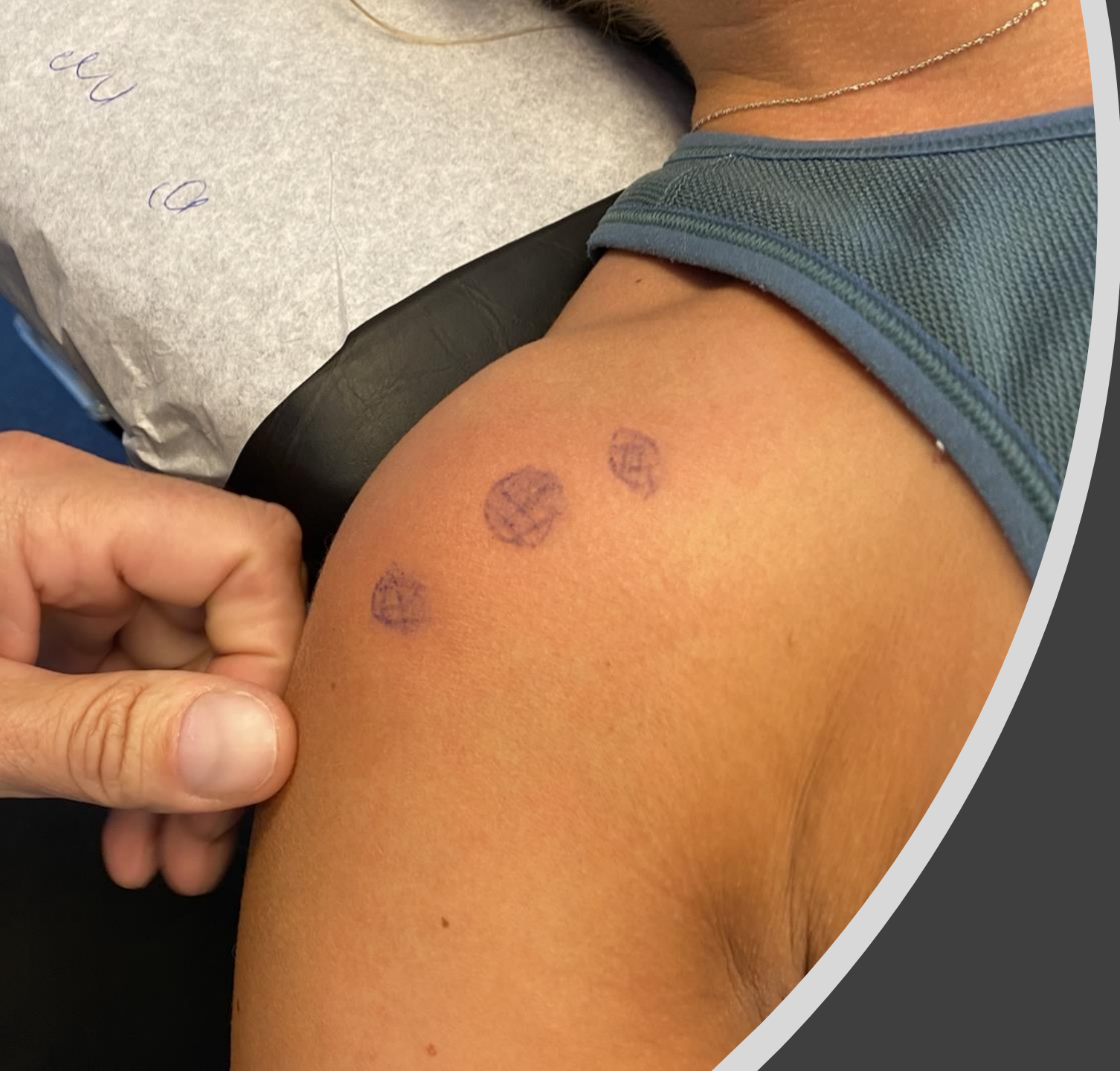R



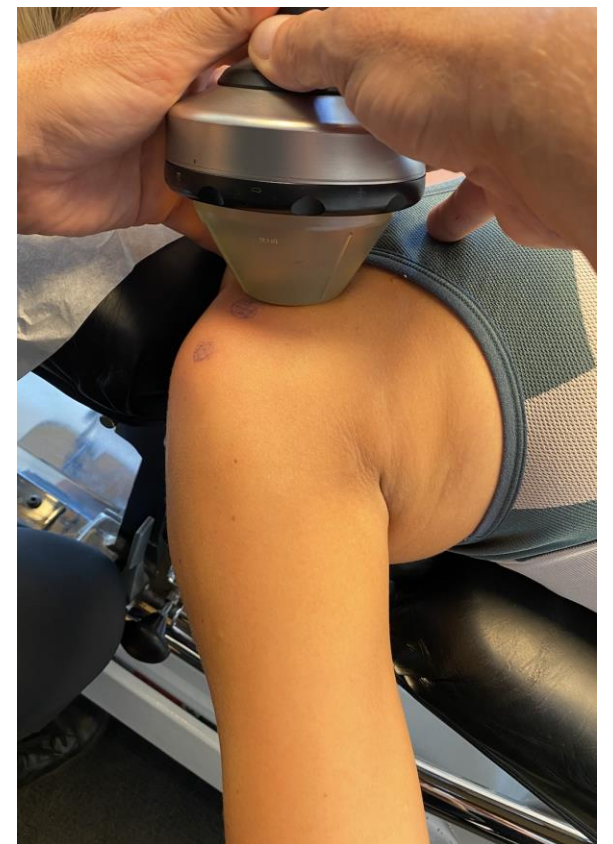
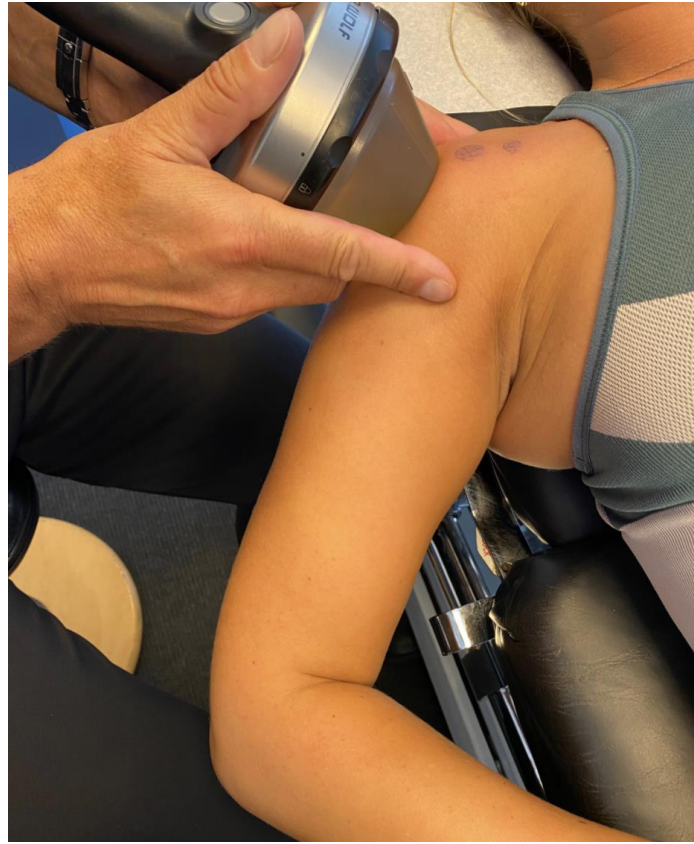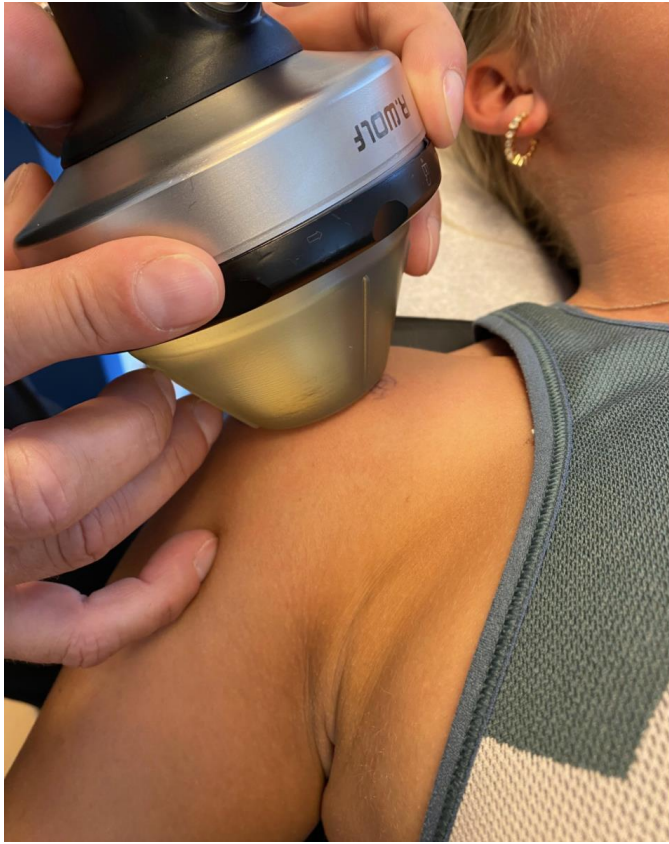Supraspinatussene forkalkning

Protokol

- Patienten er placeret i rygleje med flekteret knæ
- Identificer behandlingsområdet ved palpation/ultralydsscanning
- Valg af ESWT teknologi: fokuserende
- Dosis:
 - 0,2-0,3 mJ/mm²
 - 3-8 Hz
 - 2000-3000 shock



Behandling



Behandling

Anden behandling

- Træning: genoptræne naturlig skulderfunktion gennem langvarigt øvelsesprogram
- Steroid injektion: virker hurtigt, i løbet af 1-2 dage, er rimelige og kan gentages 1-2 gange med 1-2 ugers mellemrum - men dokumentation for varig effekt er mangelfuld
- Operation: For impingementsyndrom/rotator cuff-syndrom er der ikke påvist forskel i smerte og funktion, når træning sammenlignes med kirurgi. Det anses dog for god praksis, at patienter med impingementsyndrom/rotator cuff-syndrom ved manglende effekt efter konservativ behandling kan tilbydes artroskopisk subakromiel operation

Referencer

- 1. Moya D, Ramón S, Guiloff L, Gerdesmeyer L. Current knowledge on evidence- based shockwave treatments for shoulder pathology. *Int J Surg.* 2015 Dec;24(Pt B):171-8. Epub 2015 Sep 9.
- 2. Albert JD, Meadeb J, Guggenbuhl P, Marin F, Benkalfate T, Thomazeau H, Chale`s G. High-energy extracorporeal shock-wave therapy for calcifying tendinitis of the rotator cuff: a randomised trial. *J Bone Joint Surg Br.* 2007 Mar;89(3):335-41
- 3. Cacchio A, Paoloni M, Barile A, Don R, de Paulis F, Calvisi V, Ranavolo A, Frascarelli M, Santilli V, Spacca G. Effectiveness of radial shock-wave therapy for calcific tendinitis of the shoulder: single-blind, randomized clinical study. *Phys Ther.* 2006 May;86(5):672-82.
- 4. Gerdesmeyer L, Wagenpfeil S, Haake M, Maier M, Loew M, Wo`rtler K, Lampe R, Seil R, Handle G, Gassel S, Rompe JD. Extracorporeal shock wave therapy for the treatment of chronic calcifying tendonitis of the rotator cuff: a randomized controlled trial. *JAMA.* 2003 Nov 19;290(19):2573-80.
- 5. CosentinoR,DeStefanoR,SelviE,FratiE,MancaS,FredianiB,MarcolongoR. Extracorporeal shock wave therapy for chronic calcific tendinitis of the shoulder: single blind study. *Ann Rheum Dis.* 2003 Mar;62(3):248-50.
- 6. Hsu CJ, Wang DY, Tseng KF, Fong YC, Hsu HC, Jim YF. Extracorporeal shock wave therapy for calcifying tendinitis of the shoulder. *J Shoulder Elbow Surg.* 2008 Jan-Feb;17(1):55-9.
- 7. Ioppolo F, Tattoli M, Di Sante L, Venditto T, Tognolo L, Delicata M, Rizzo RS, Di Tanna G, Santilli V. Clinical improvement and resorption of calcifications in calcific tendinitis of the shoulder after shock wave therapy at 6 months' follow-up: a sys- tematic review and meta-analysis. *Arch Phys Med Rehabil.* 2013 Sep;94(9):1699- 706. Epub 2013 Mar 13.
- 8. Bannuru RR, Flavin NE, Vaysbrot E, Harvey W, McAlindon T. High-energy extra- corporeal shock-wave therapy for treating chronic calcific tendinitis of the shoulder: a systematic review. *Ann Intern Med.* 2014 Apr 15;160(8):542-9.
- 9. Huisstede BM, Gebremariam L, van der Sande R, Hay EM, Koes BW. Evidence for effectiveness of extracorporeal shock-wave therapy (ESWT) to treat calcific and non-calcific rotator cuff tendinosis—a systematic review. *Man Ther.* 2011 Oct;16 (5):419-33. Epub 2011 Mar 10.
- 10. Louwerens JK, Sierevelt IN, van Noort A, van den Bekerom MP. Evidence for minimally invasive therapies in the management of chronic calcific tendinopathy of the rotator cuff: a systematic review and meta-analysis. *J Shoulder Elbow Surg.* 2014 Aug;23(8):1240-9. Epub 2014 Apr 26.

Referencer

- 11. Speed C. A systematic review of shockwave therapies in soft tissue conditions: focusing on the evidence. *Br J Sports Med.* 2014 Nov;48(21):1538-42. Epub 2013 Aug 5.
- 12. Verstraelen FU, In den Kleef NJ, Jansen L, Morrenhof JW. High-energy versus low-energy extracorporeal shock wave therapy for calcifying tendinitis of the shoulder: which is superior? A meta-analysis. *Clin Orthop Relat Res.* 2014 Sep;472(9):2816-25. Epub 2014 May 29.
- 13. Kim YS, Lee HJ, Kim YV, Kong CG. Which method is more effective in treatment of calcific tendinitis in the shoulder? Prospective randomized comparison between ultrasound-guided needling and extracorporeal shock wave therapy. *J Shoulder Elbow Surg.* 2014 Nov;23(11):1640-6. Epub 2014 Sep 12.
- 14. Moya D, Ramón S, d'Agostino MC, Leal C, Aranzabal JR, Eid J, Schaden W. Incorrect methodology may favor ultrasound-guided needling over shock wave treatment in calcific tendinopathy of the shoulder. *J Shoulder Elbow Surg.* 2016 Aug;25(8):e241-3.
- 15. Rompe JD, Zoellner J, Nafe B. Shock wave therapy versus conventional surgery in the treatment of calcifying tendinitis of the shoulder. *Clin Orthop Relat Res.* 2001 Jun;387:72-82.
- 16. Rebuzzi E, Coletti N, Schiavetti S, Giusto F. Arthroscopy surgery versus shock wave therapy for chronic calcifying tendinitis of the shoulder. *J Orthop Traumatol.* 2008 Dec;9(4):179-85. Epub 2008 Aug 8.
- 17. Radwan YA, ElSobhi G, Badawy WS, Reda A, Khalid S. Resistant tennis elbow: shock-wave therapy versus percutaneous tenotomy. *Int Orthop.* 2008 Oct;32(5):671-7. Epub 2007 Jun 6.
- 18. Rebuzzi E, Coletti N, Schiavetti S, Giusto F. Arthroscopy surgery versus shock wave therapy for chronic calcifying tendinitis of the shoulder. *J Orthop Traumatol.* 2008 Dec;9(4):179-85. Epub 2008 Aug 8.
- 19. Speed CA, Richards C, Nichols D, Burnet S, Wies JT, Humphreys H, Hazleman BL. Extracorporeal shock-wave therapy for tendonitis of the rotator cuff. A double-blind, randomised, controlled trial. *J Bone Joint Surg Br.* 2002 May;84(4):509-12.
- 20. Engebretsen K, Grotle M, Bautz-Holter E, Ekeberg OM, Juel NG, Brox JI. Supervised exercises compared with radial extracorporeal shock-wave therapy for subacromial shoulder pain: 1-year results of a single-blind randomized controlled trial. *Phys Ther.* 2011 Jan;91(1):37-47. Epub 2010 Nov 18.
- 21. Zhang JY, Fabricant PD, Ishmael CR, Wang JC, Petrigliano FA, Jones KJ. Utilization of platelet-rich plasma for musculoskeletal injuries: an analysis of current treatment trends in the United States. *Orthop J Sports Med.* 2016 Dec 21;4(12):2325967116676241.